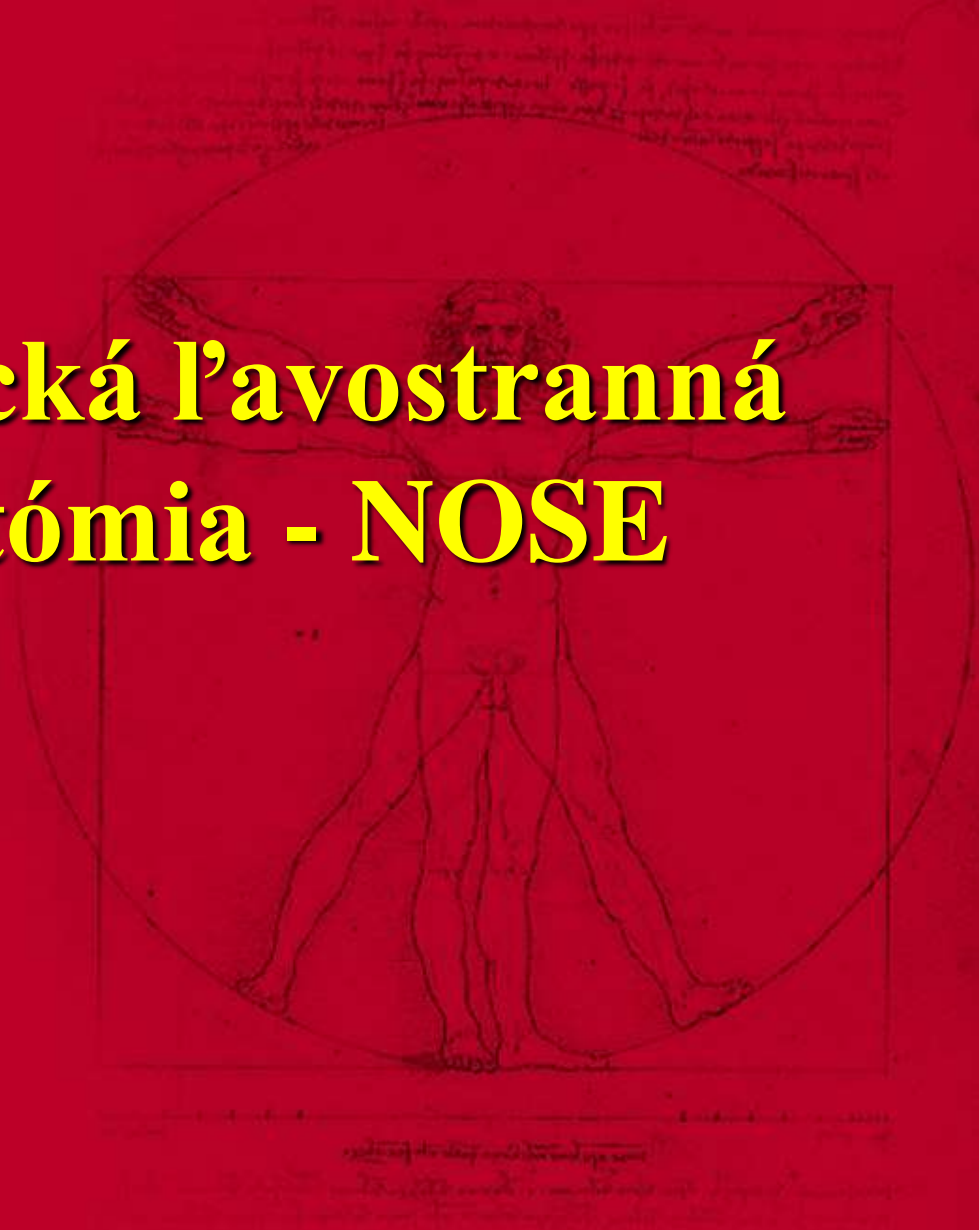


Laparoskopická ľavostranná hemikolektómia - NOSE



Alžbeta Pálenkášová

Omiche, FNsP FDR BB

OMICHE - oddelenie miniinvazívnej chirurgie a endoskopie, FNsP FDR, B, Bystrica

Podstata MICH

Výhody :

- rany - 3-4x 1 cm veľké rany
- pooperačná bolestivosť
- mobilizácia
- minimalizácia pooperačných komplikácií

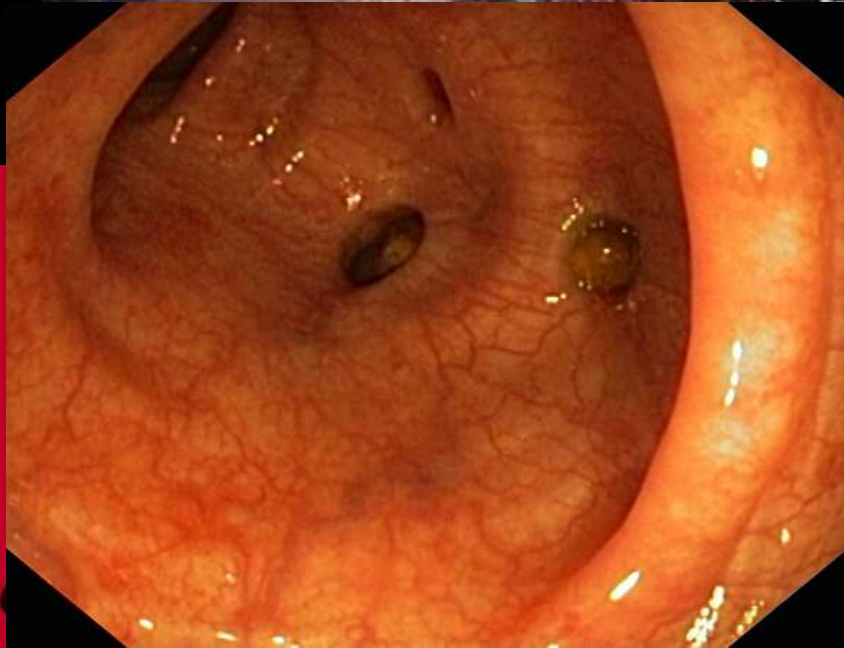
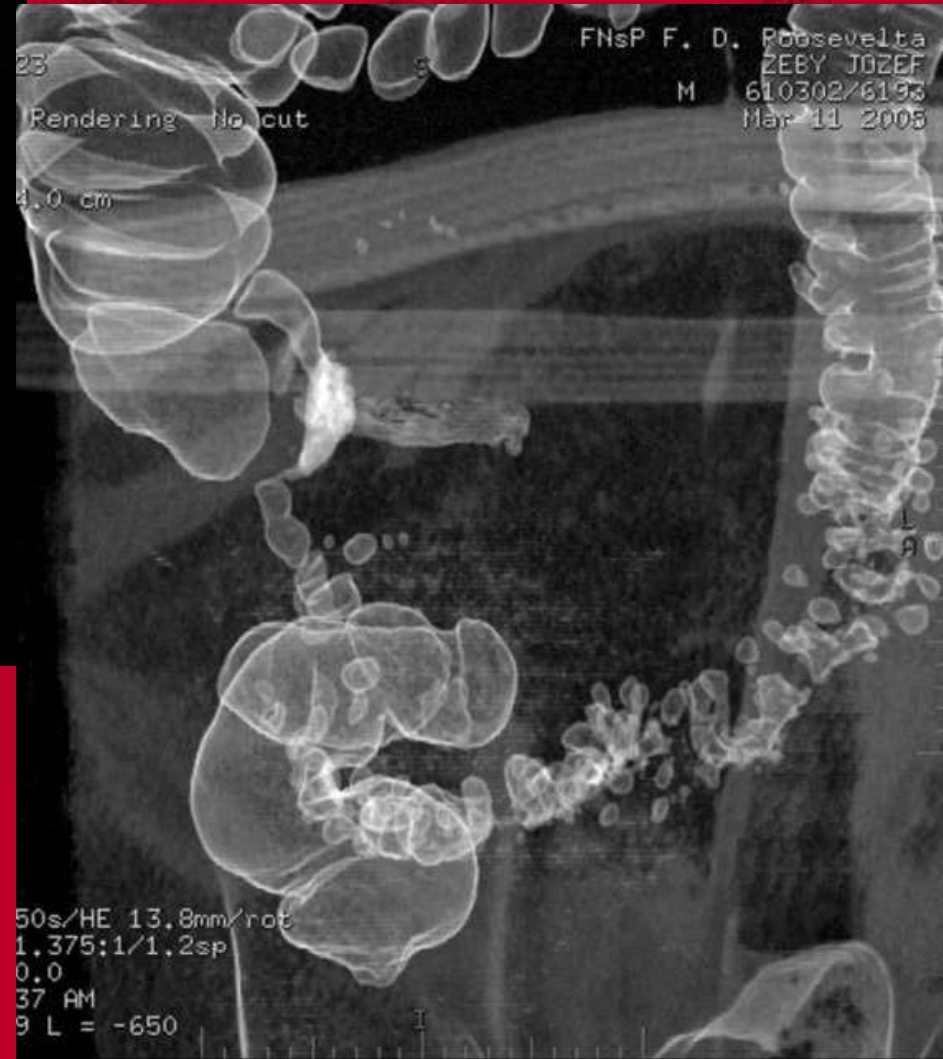
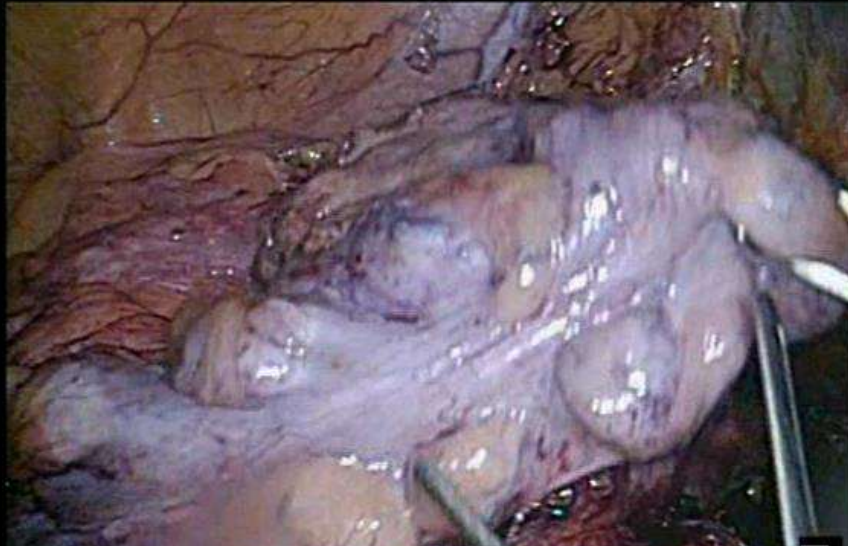
Indikácie ku NOSE

- **Divertikulóza – po divertikulitíde**
- **Veľké polypy – neodstrániteľné endoskopicky**
- **Benígne nádory**
- **Dolichokolon – neriešiteľný konzervatívne**

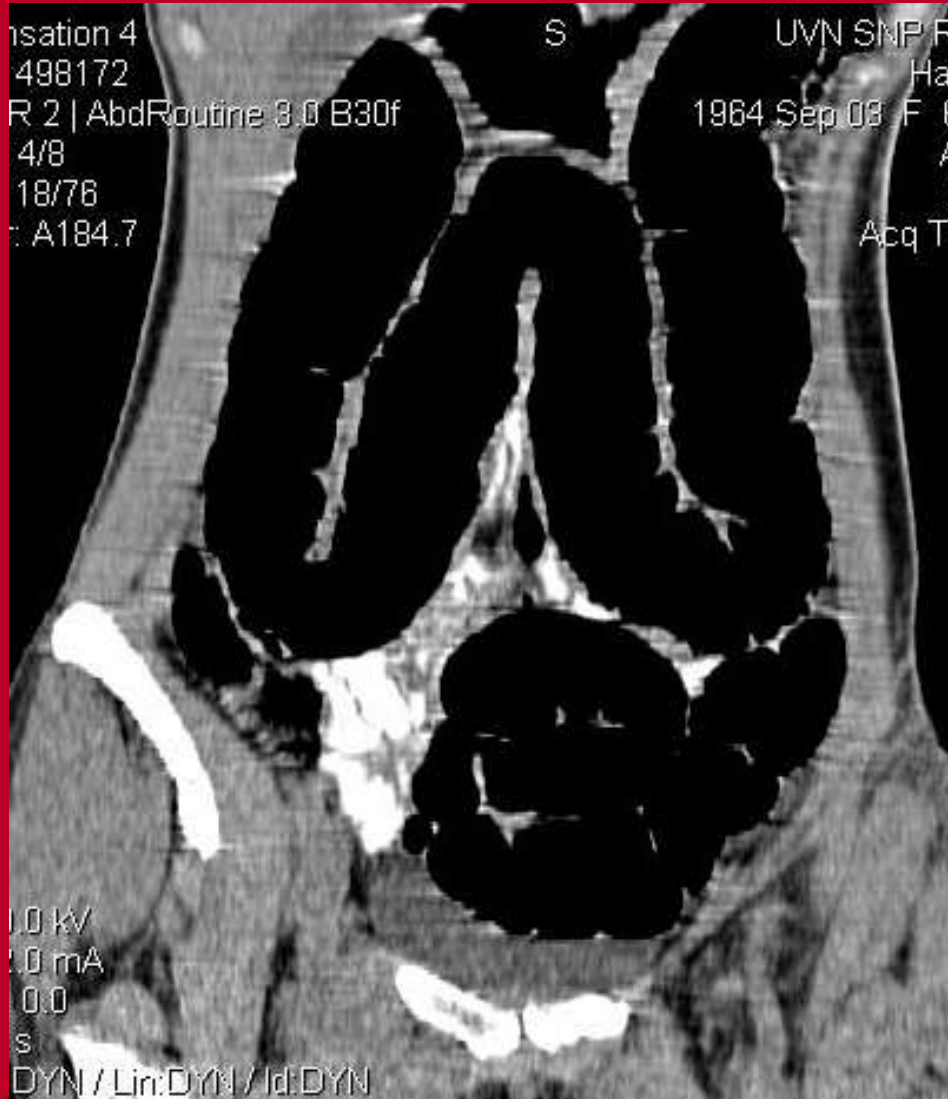


Diverticulosis

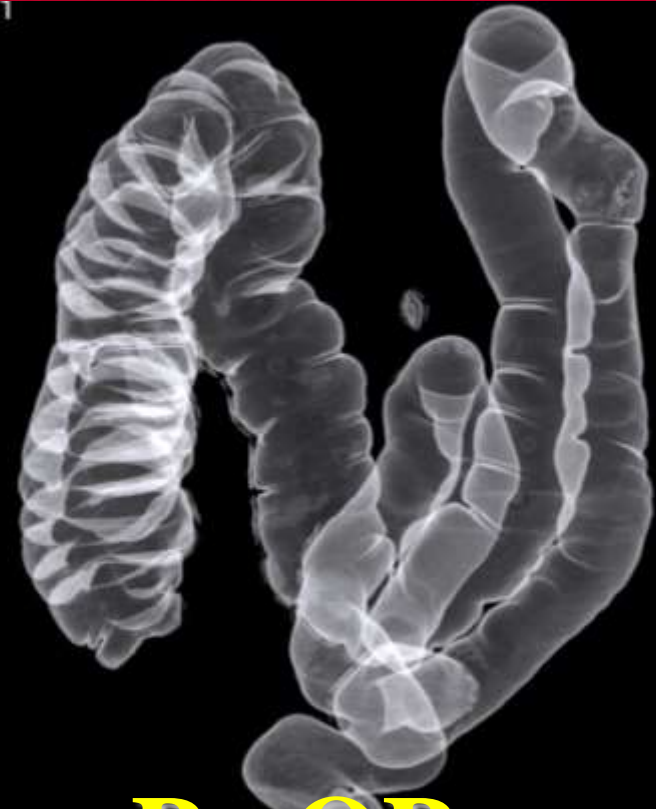

Chirurgie a endoskopie, FNsP FDR, B, Bystrica

Dolichocolon

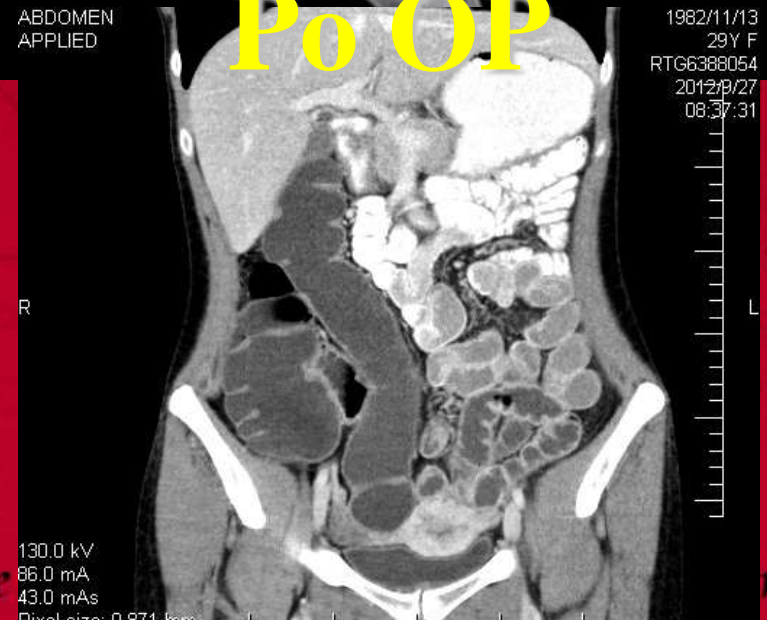


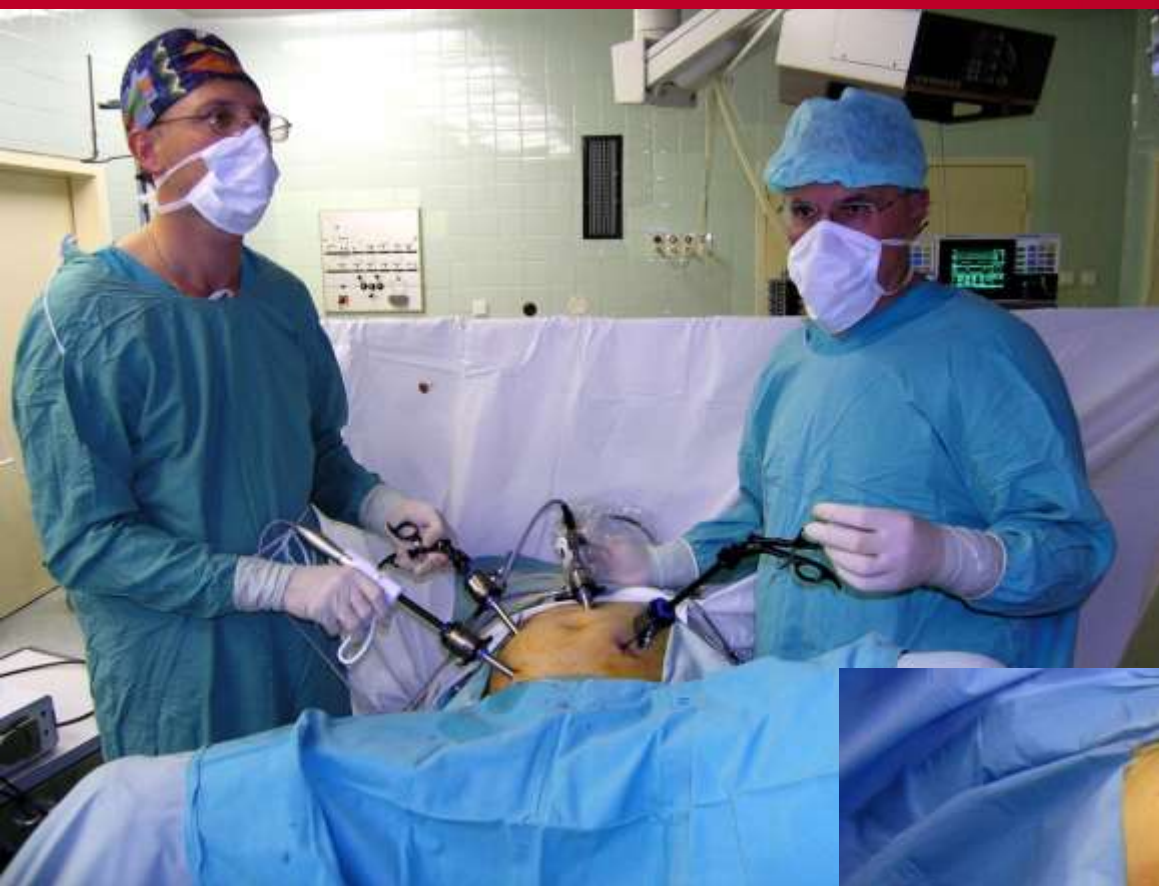0/100ml



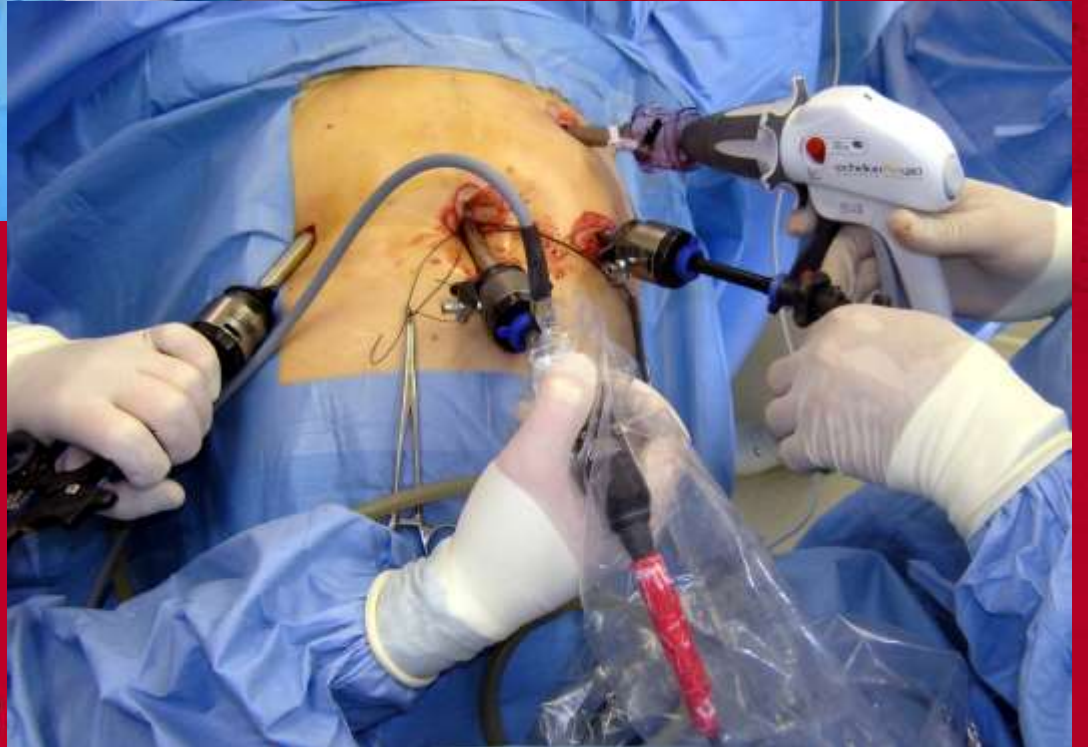
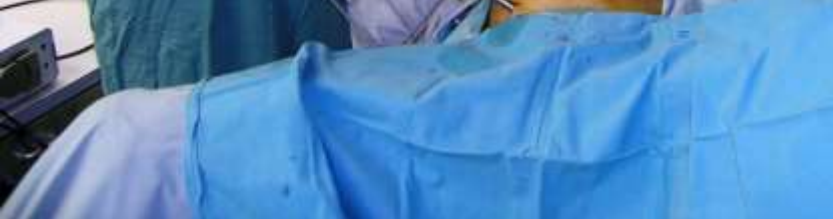ABDOMEN
APPLIED

Po OP





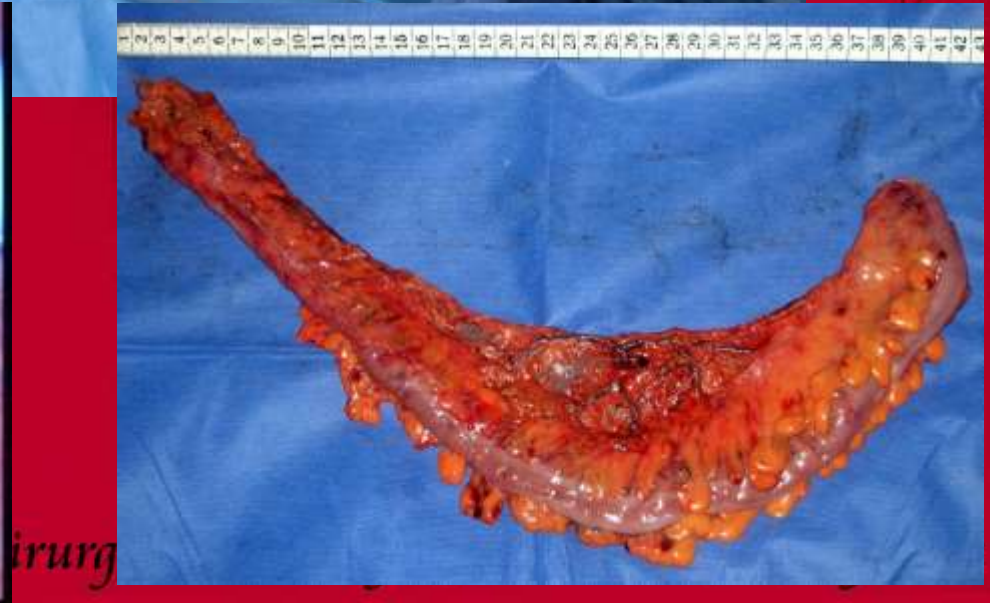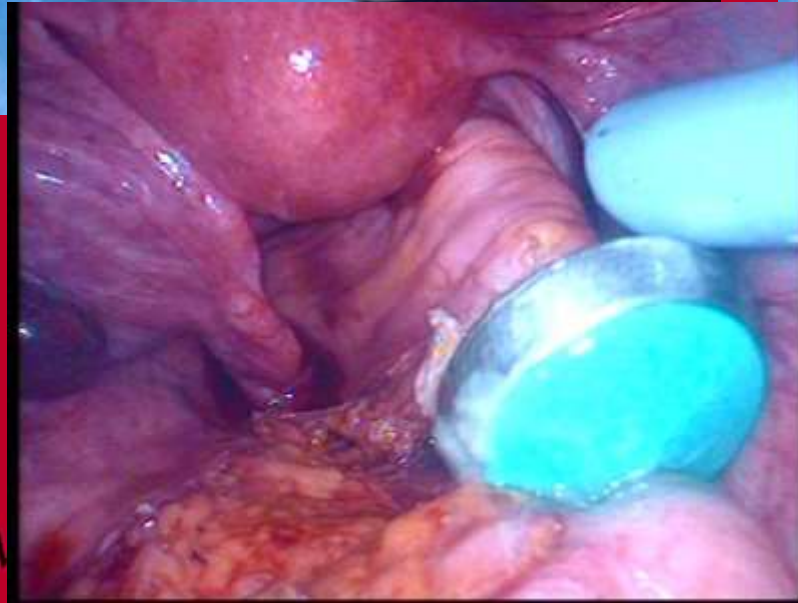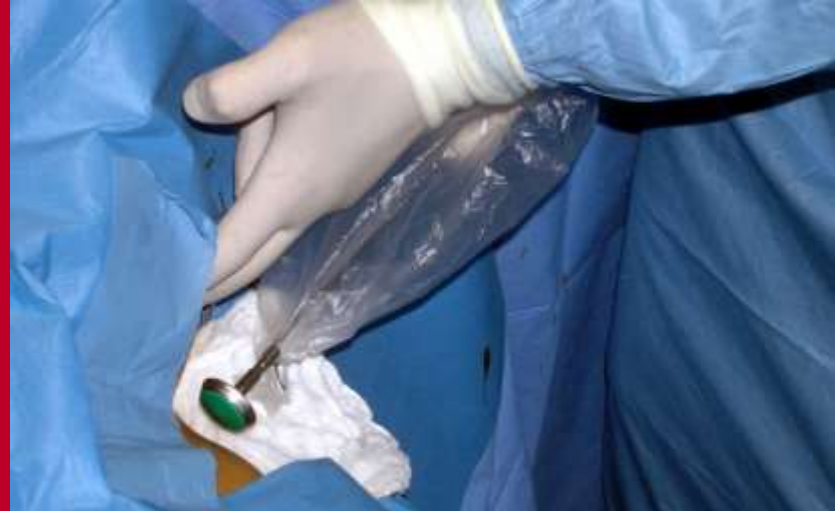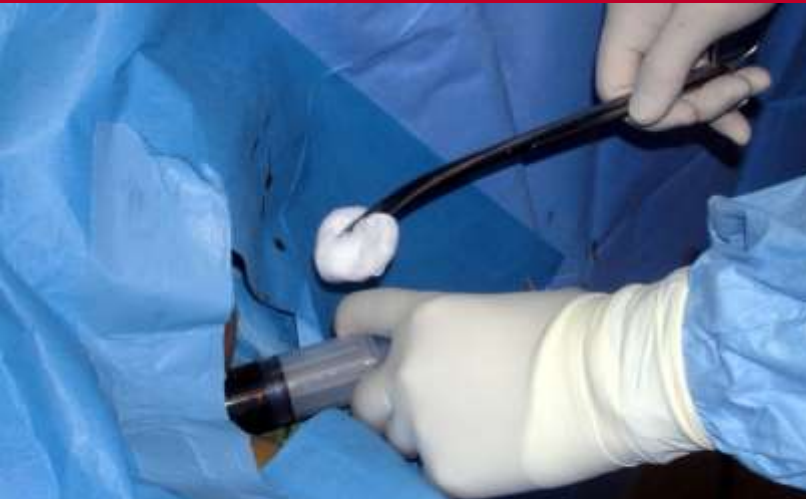OP tím



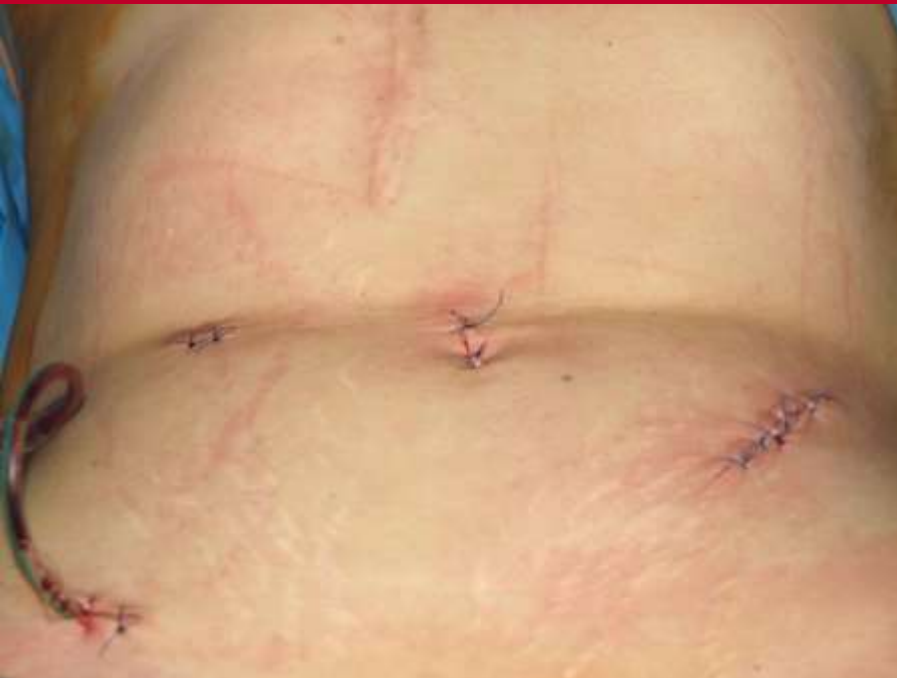OMICHE - oddelenie miniinvazívnej

NOSE

natural orifice specimen extraction – transanal
exktrakcia preparátu prirodzeným otvorom

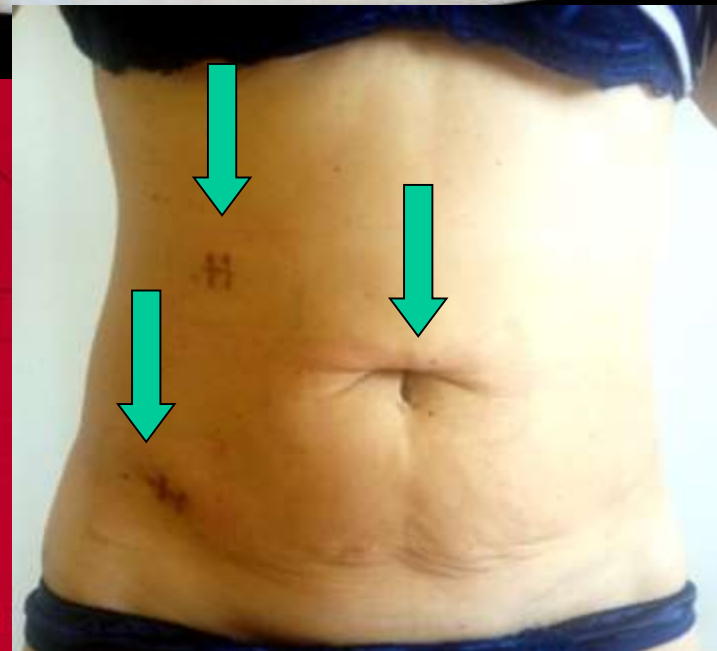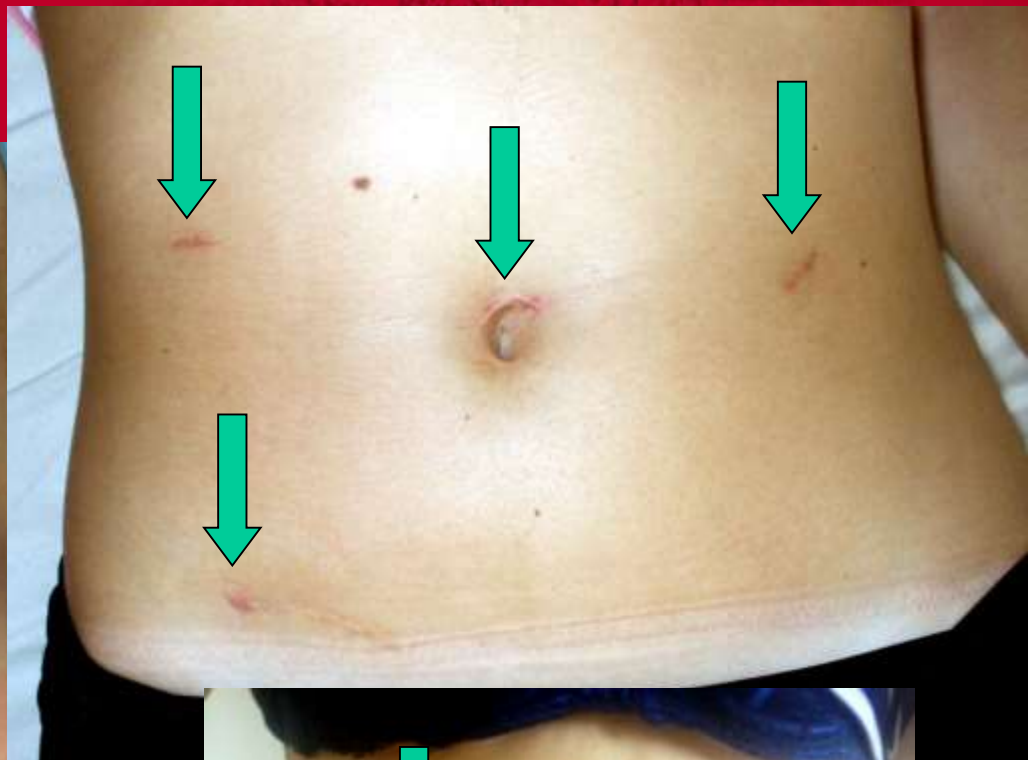


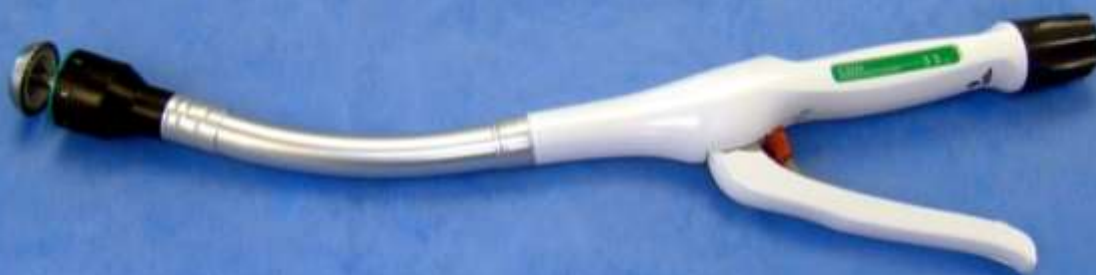Výsledok



LSK – double stapling

NOSE





OMICHE - oddelenie miniinvazívnej chirurgie a endoskopie, FNsP FDR, B, Bystrica



Sestra, urobte kávu! Toto slepé črevo dorobia chlapani na patológii.

**v
Ďakujem za pozornosť**



OMICHE - oddelenie miniinvazívnej chirurgie a endoskopie, FNsP FDR, B, Bystrica