



# **Endoskopická chirurgie v ORL**

**Bc. Zuzana Hozová**

Klinika otorinolaryngologie a chirurgie hlavy a krku FN Ostrava

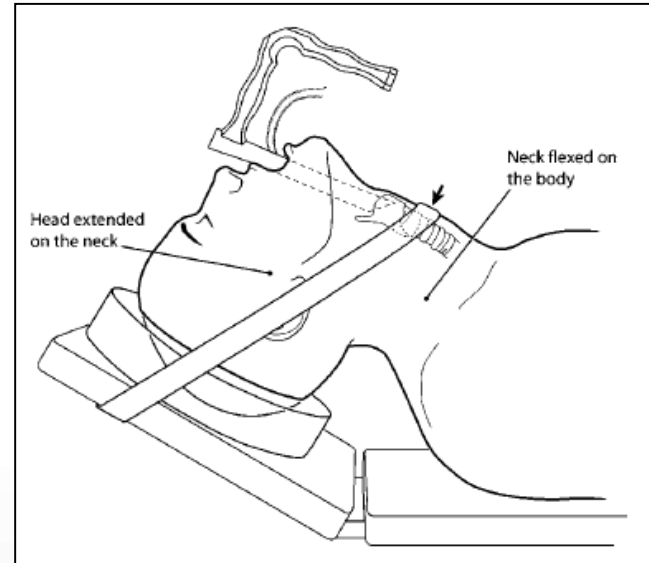


# Endoskopie všeobecně

- Je lékařská metoda umožňující provádět potřebné diagnostické a léčebné úkony dutých orgánů těla s pomocí speciálního optického přístroje tzv. Endoskopu.
- Základní podmínkou je osvětlení těchto dutin a jejich přístupnost zraku buď to přímo, nebo zprostředkovaně pomocí optického zařízení.
- Mikroskopie a endoskopie jsou hlavním zdrojem umožňující diagnostiku a miniinvazivní chirurgii.

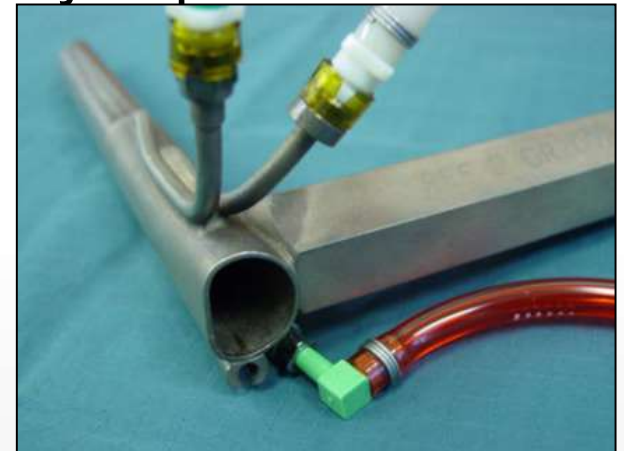# Endoskopická léčba hrtanu

- Odstranění patologie – cysta, polypy
- Odběr vzorků
- Odstranění cizího tělesa
- Fonochirurgické výkony

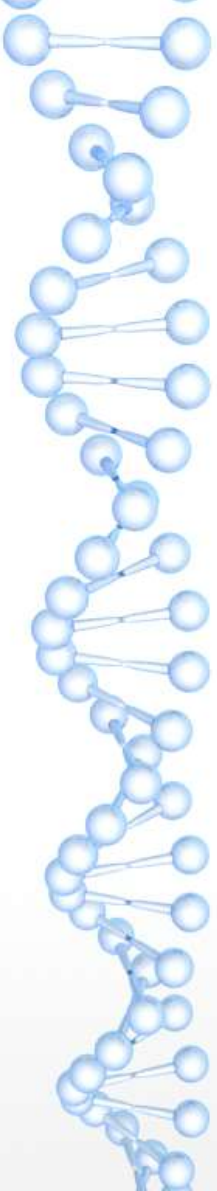
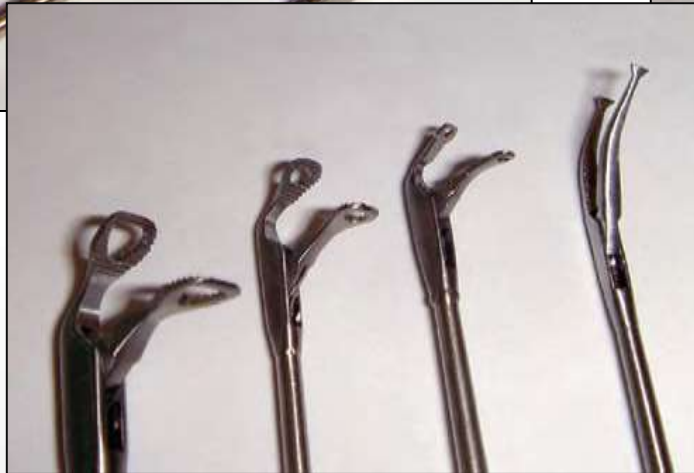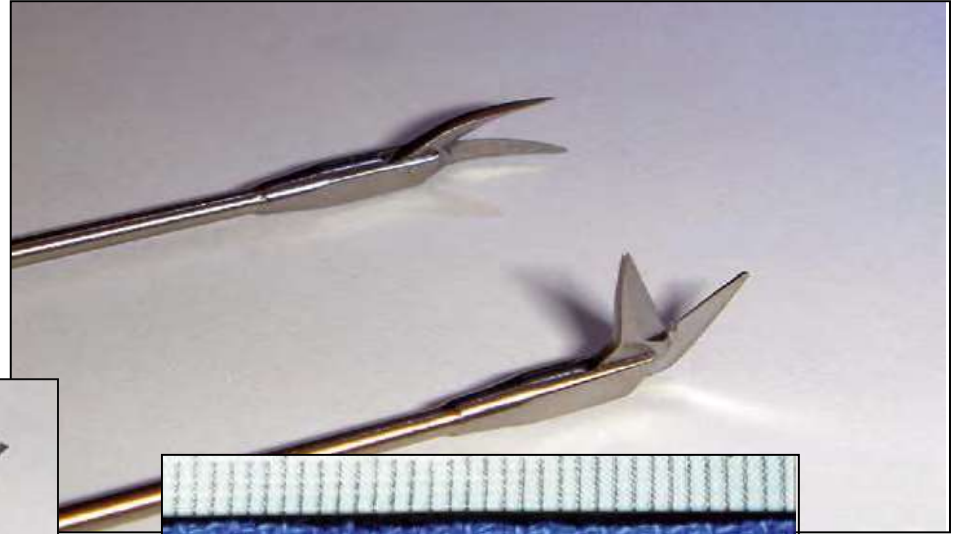



# Zajištění dýchacích cest

- Co nejtenčí endotracheální rourka
- Endotracheální rourka pro laser operaci
- Trysková ventilace
- Na masce, bez intubace, v apnoických pauzách

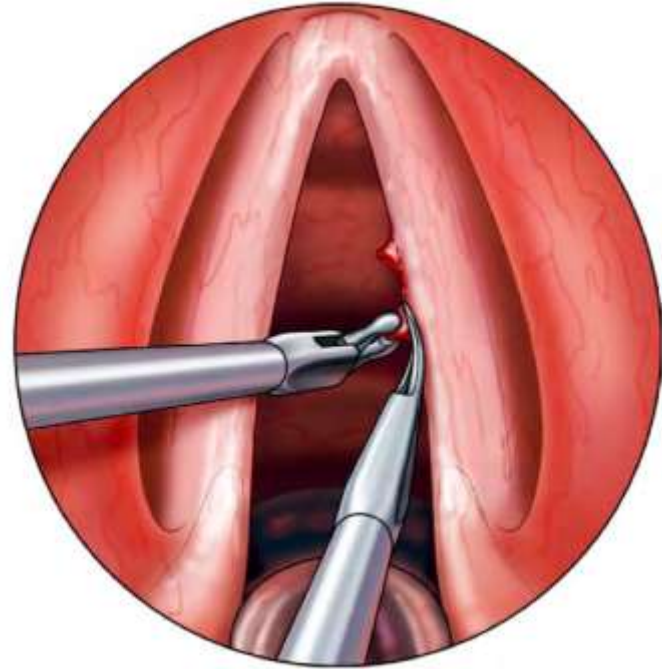
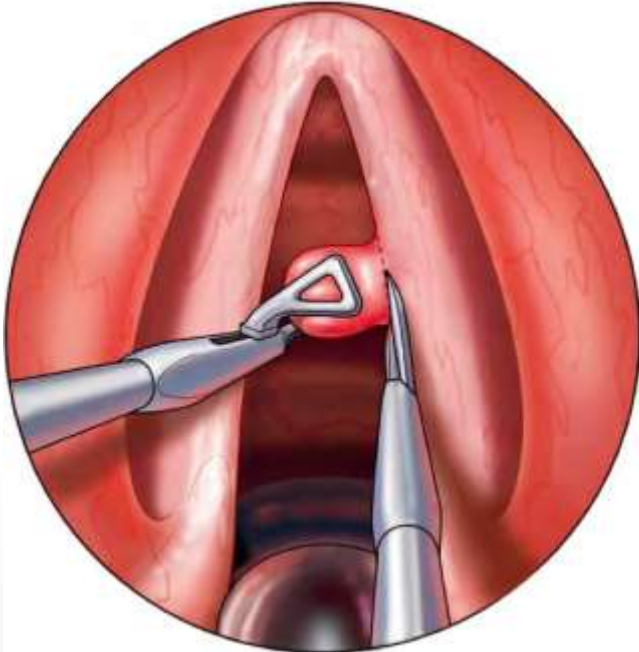


# Nástroje pro mikrolaryngoskopii



# Polyp hlasivky

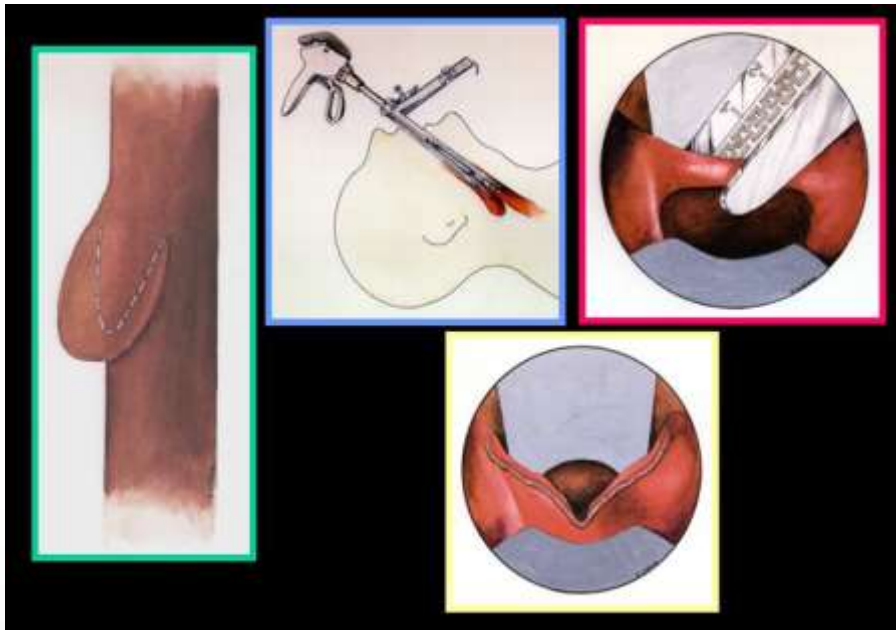
- Excize



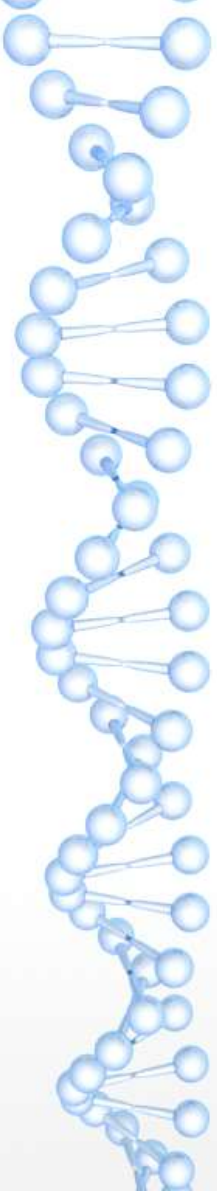


# Endoskopické řešení Zenkerova divertiklu

- Endoskopická terapie CO2 laserem



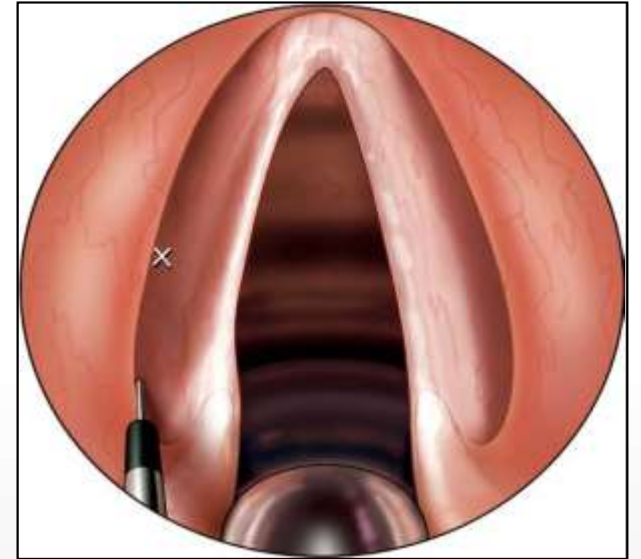
# Endoskopická terapie CO2 laserem



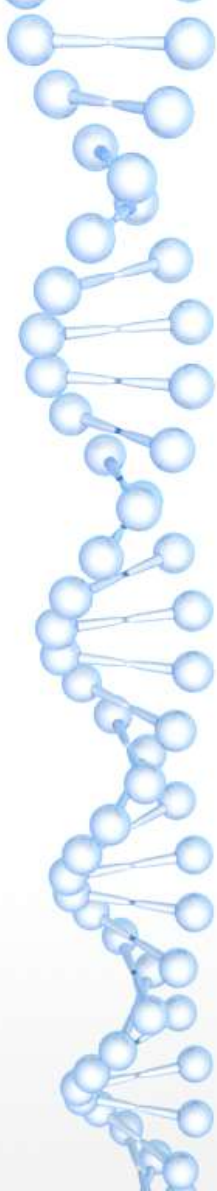
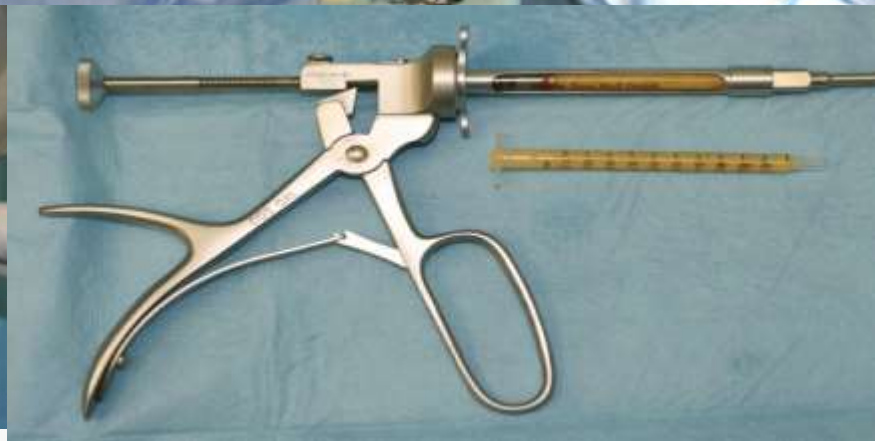
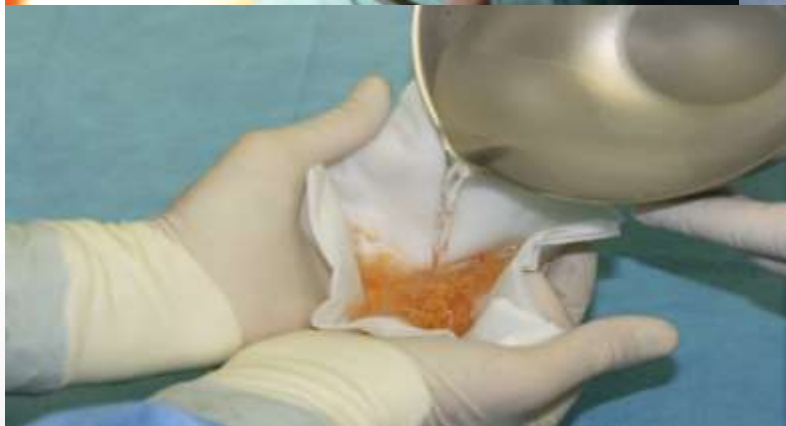
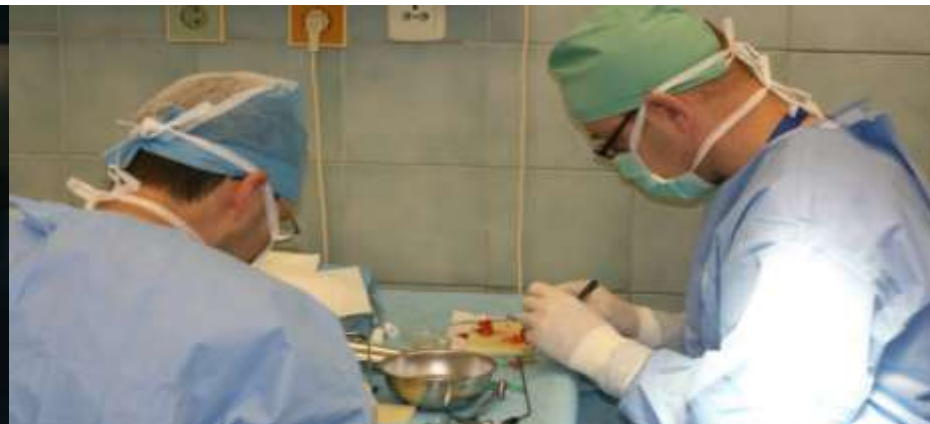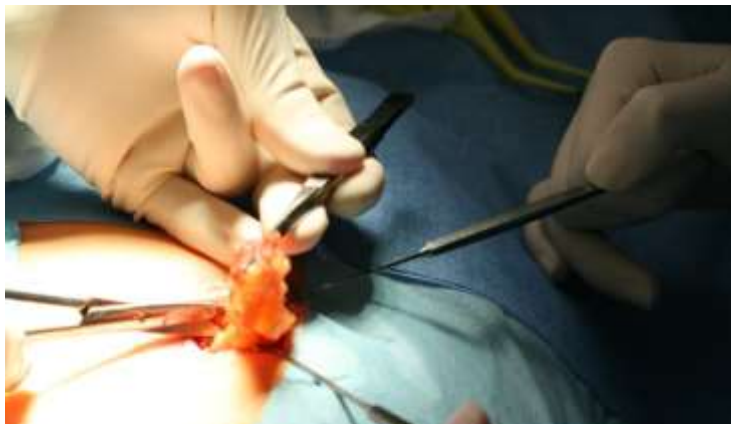# Augmentace hlasivky

- Glotická insuficience – parézy , atrofie, jizvy
- Autologní tuk
- Hydroxilapatit – Radiesse Voice

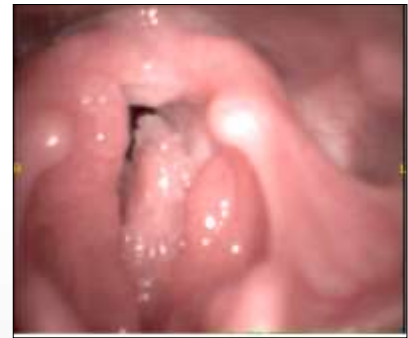
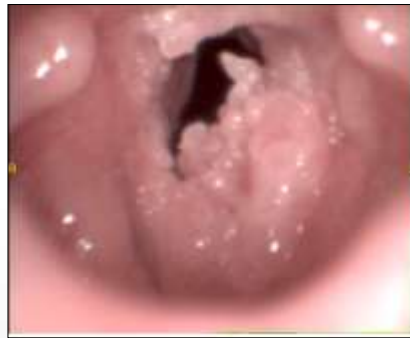
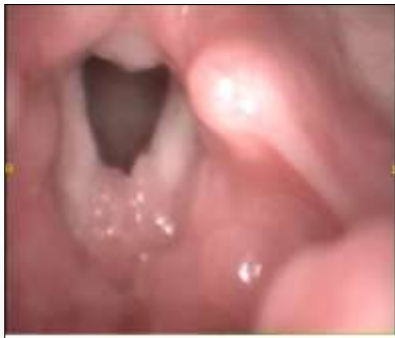# Augmentace autologním tukem



# Papilomatóza hrtanu

- Žádná kauzální terapie
- Rychlá progresse s obstrukcí dýchání
- Ablace CO2 lasere – metoda první volby
- Cílem je prodloužení interoperačních intervalů





# Endoskopie v rinochirurgii

- ▣ Operace vedlejších dutin nosních a nitra nosu FESS
- ▣ Dacryocystorinostomia
- ▣ Dekomprese orbity
- ▣ Operace vedlejších dutin nosních a nosu ze zevního přístupu
- ▣ Endoskopická chirurgie spodiny lební – mezioborová spolupráce



# Endonazální přístup

- Endoskop slouží jako nástroj pro vizualizaci operačního pole
- Výhody endoskopie:
  - přiblížení
  - zvětšení
  - pohled za roh

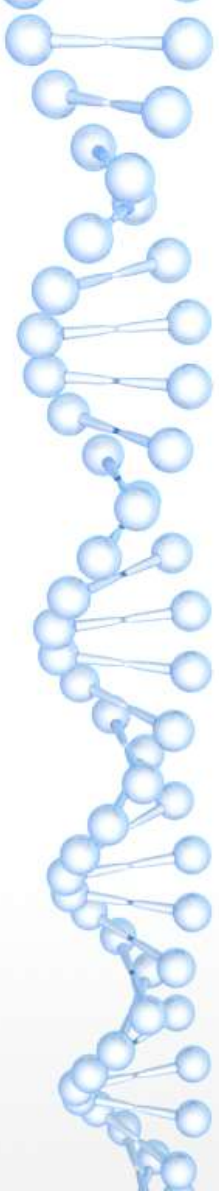
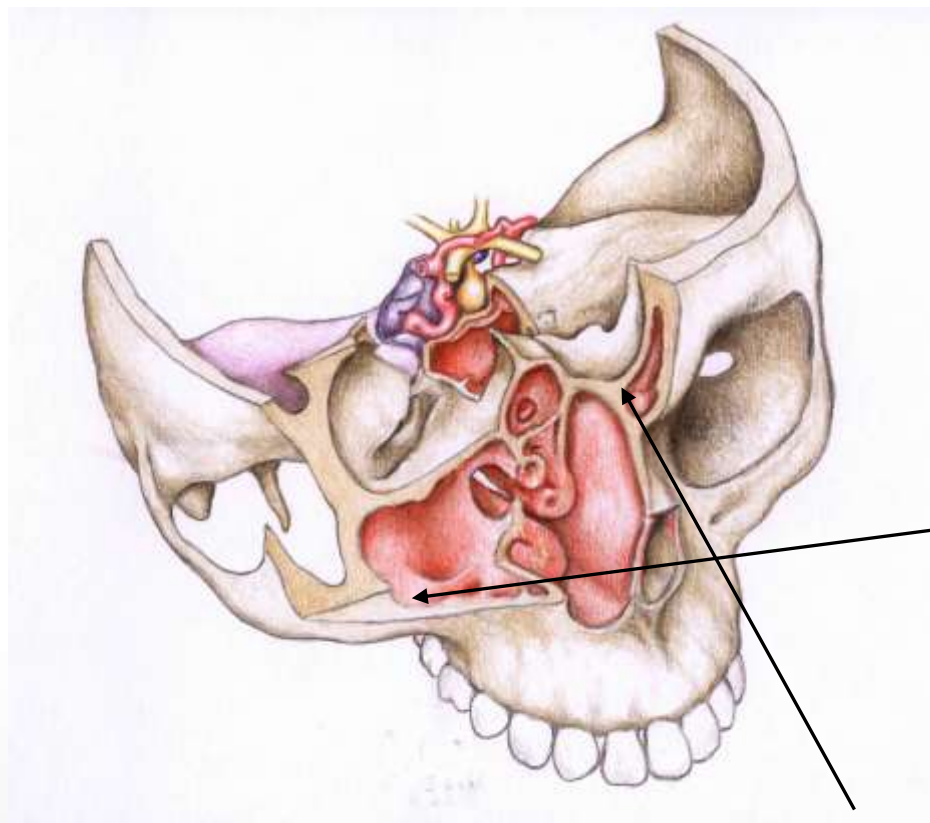


# Nevýhody endonazálního přístupu

- Úzký koridor – nosní dírka
- Jednoruční chirurgie
- Problémová místa

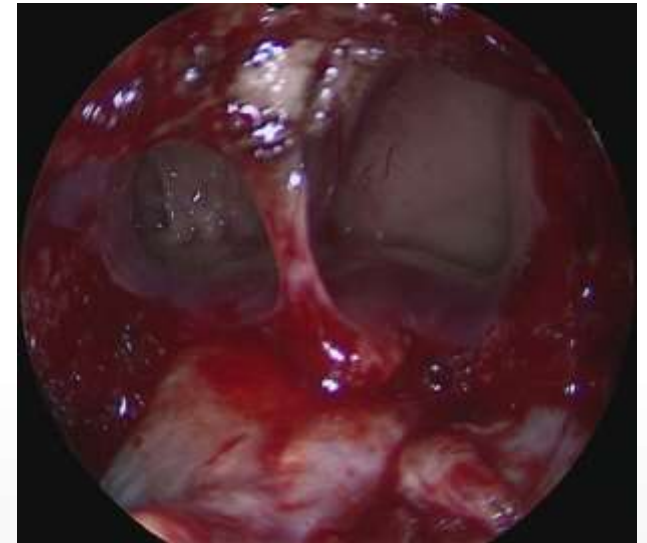

# Problémová místa

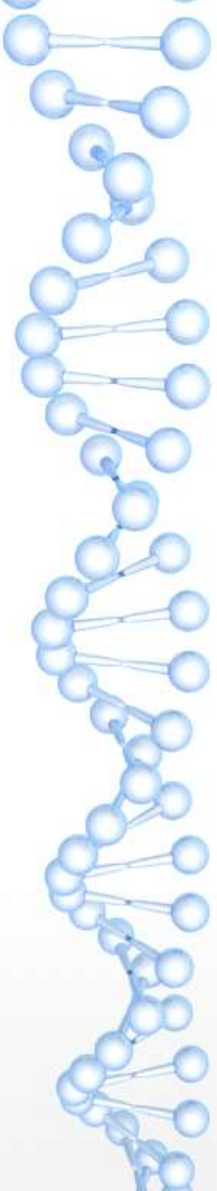
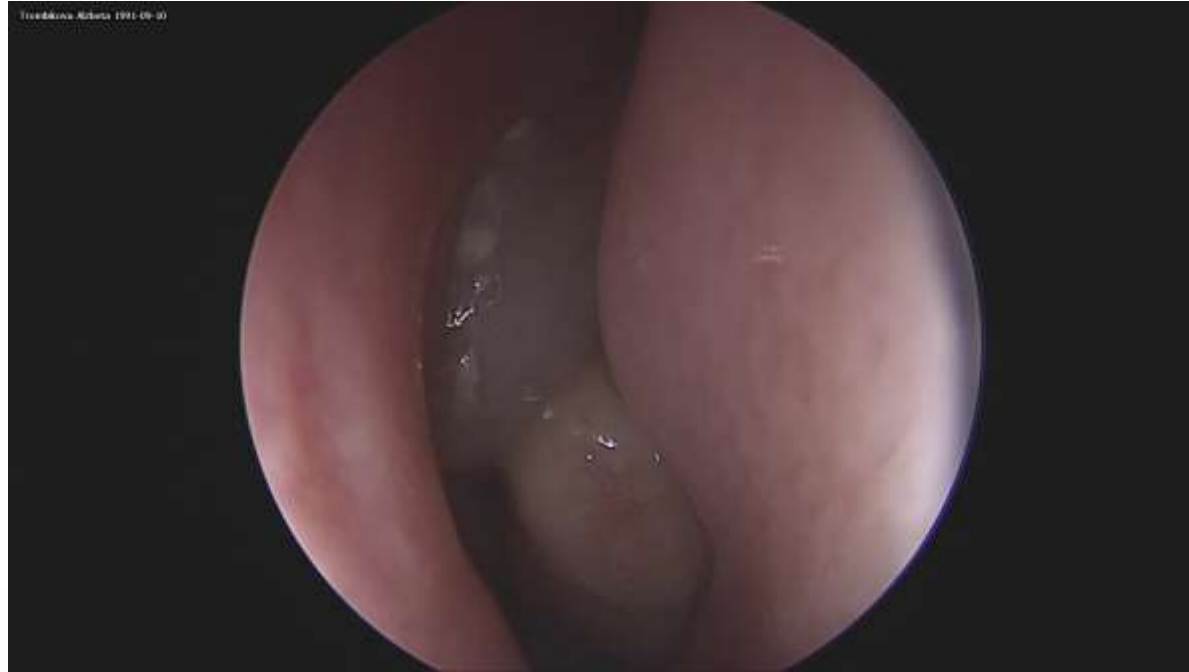

# Endoskopická operace vedlejších nosních dutin a nitra nosního FESS

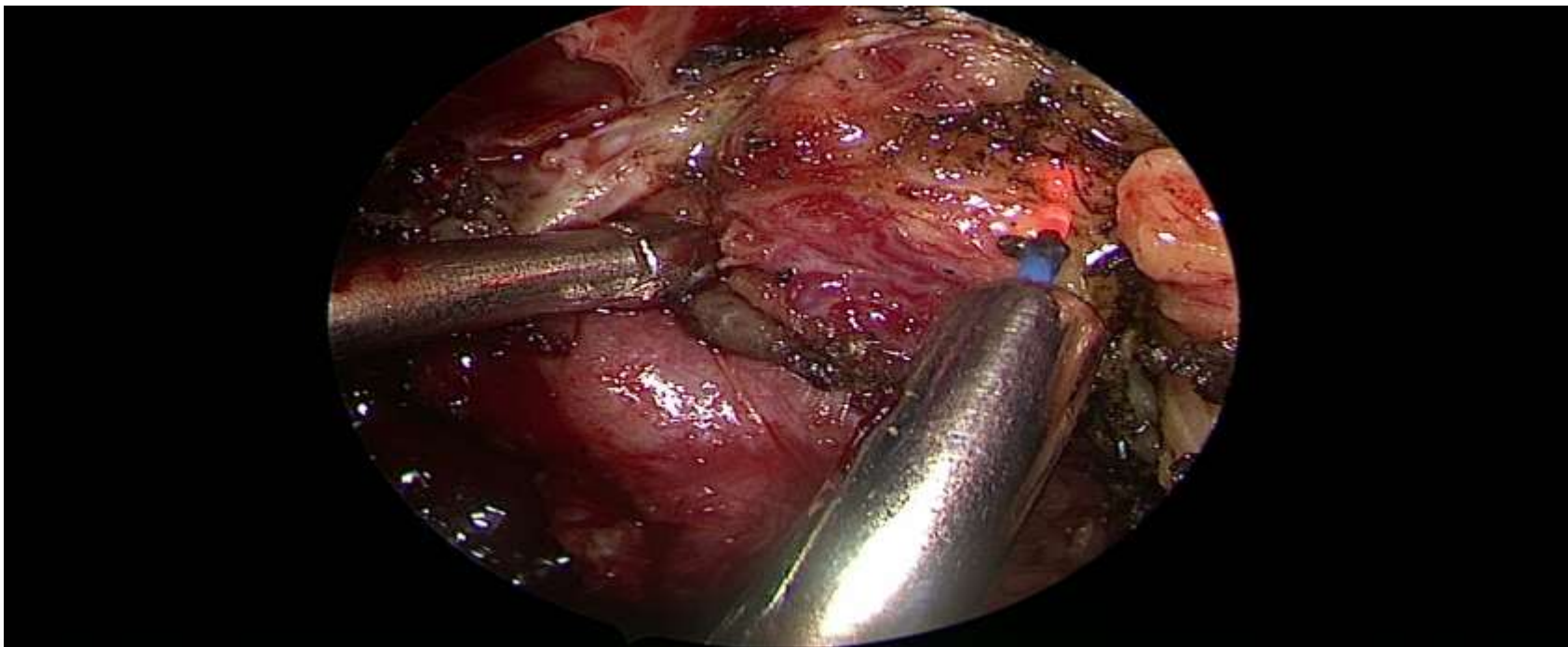
- Cílem operace je nejčastěji odstranění zánětlivé nebo nádorové patologie v paranazálních dutinách.
- Rozšíření přirozených ústí dutin
- Obnovení normální funkce nosu



# Polypectomie

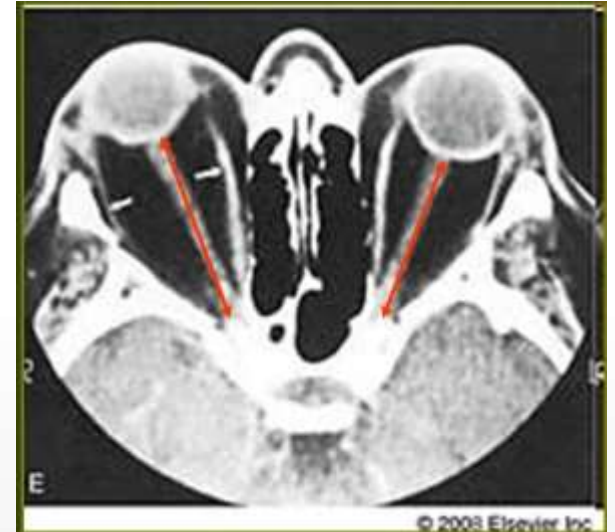

# Využití Thuliova laseru



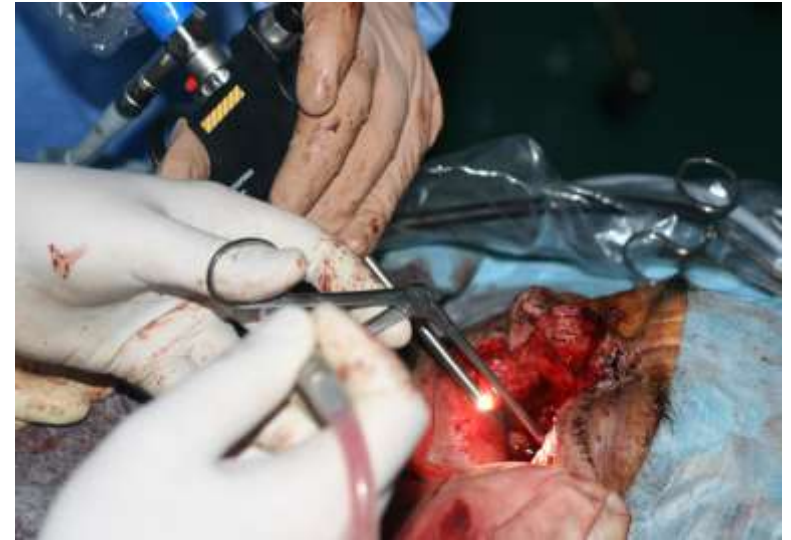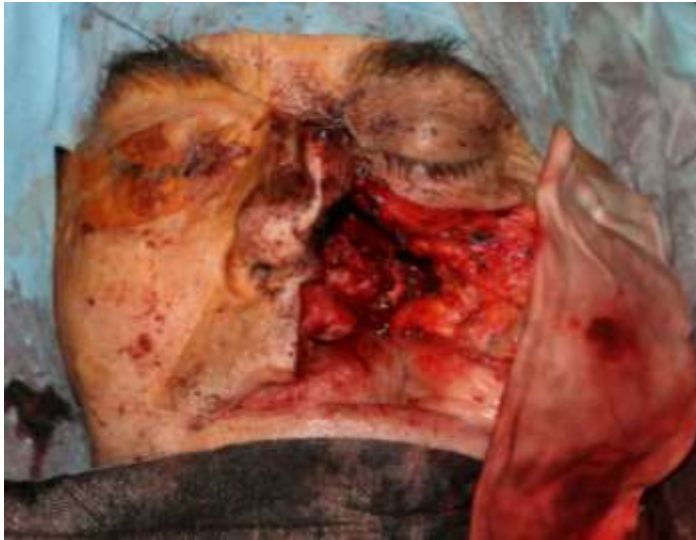# Dekomprese očnice

- Výstup očních bulbů z očnice
- Útlak zrkového nervu, zhoršení výživy oka
- Absces v dutině

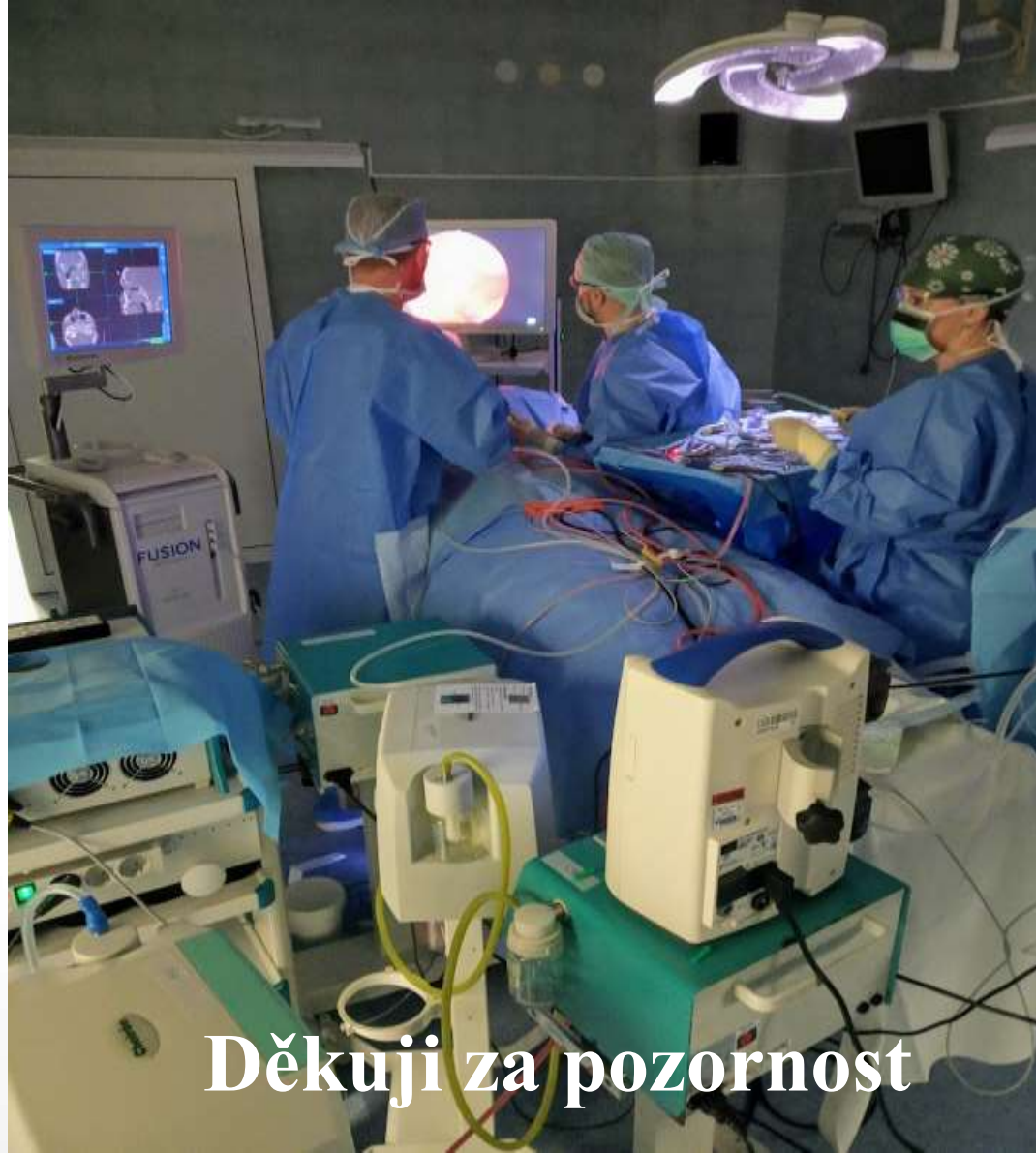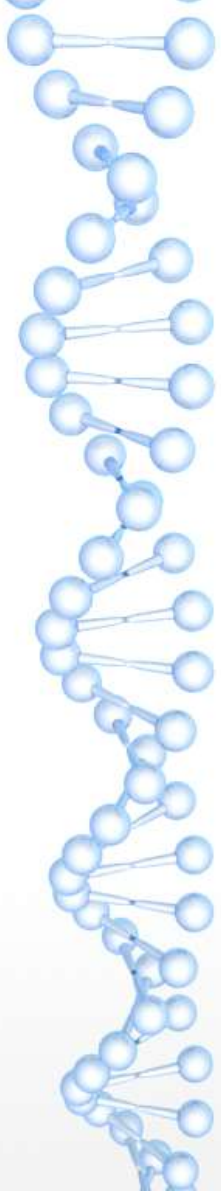




# Operace vedlejších dutin nosních zevní přístup







**Děkuji za pozornost**