

# Emergentní chirurgické zajištění dýchacích cest na urgentním příjmu BACT technika

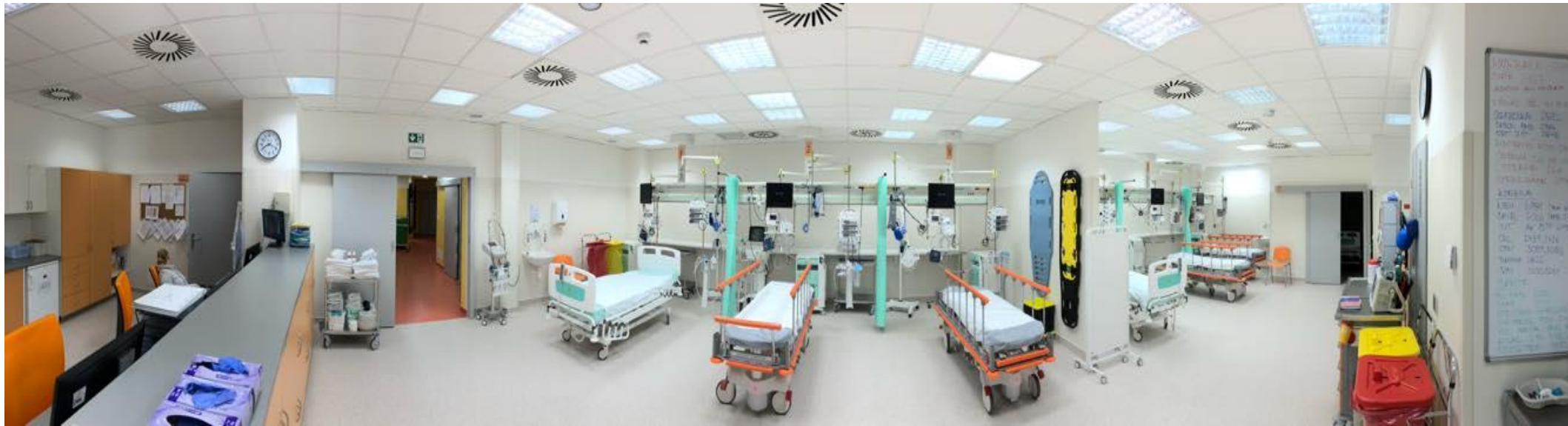Svatopluk Záček

Oddělení urgentního příjmu

Nemocnice na Bulovce

14.2.2020

# BACT – bougie-assisted cricothyrotomy



# Kazuistika - muž \*1955

- .13:02** Pacient přivezen posádkou ZZS po pádu ze schodů v zahradní chatce
- Při vědomí spontánně ventiluje, klidově dušný, desaturovaný, bolest v oblasti C páteře a mezi lopatkami
- Dle posádky ZZS alergická reakce na opiát s narůstající dušností a otokem HCD
- .13:05** progrese dušnosti s alterací vědomí
- .13:06** pacient farmakologicky ztlumen 1. pokus o zajištění DC intubací
- .13:07** konvenční intubace není možná, pokus o intubaci videolaryngoskopem - „růžová mlha“  
- situace CICV!! Volán další ARO
- .13:08** zajištěny DC laryngeální maskou – absovováno CT vyšetření
- .13:35** návrat na EMERGENCY stále zajištěny DC pomocí LM

# Kazuistika - muž \*1955

**.13:35** volán ORL lékař, který však nedostupný na sále

**.13:37** popis CT ukazuje na zlomeninu C3 s narůstajícím hematomem paravertebrálně a útlakem všech struktur krku vlevo

**.13:37** se lékařka rozhoduje pro využití intubační laryngeální masky (nutnost dlouhodobé ventilace na RES) – bohužel i tato metoda selhává, dochází k progresi dušnosti a pacient významně desaturuje, je bradykardický hrozí zástava oběhu

**.13:38** rozhodnuto pro BACT jako poslední možnost zajistit dýchací cesty

**.13:38 dezinfekce op. pole, nůž, bougie, zavedení intubační kanyly, ventilace, úprava ventilace, saturace 98%, převedení na UPV**

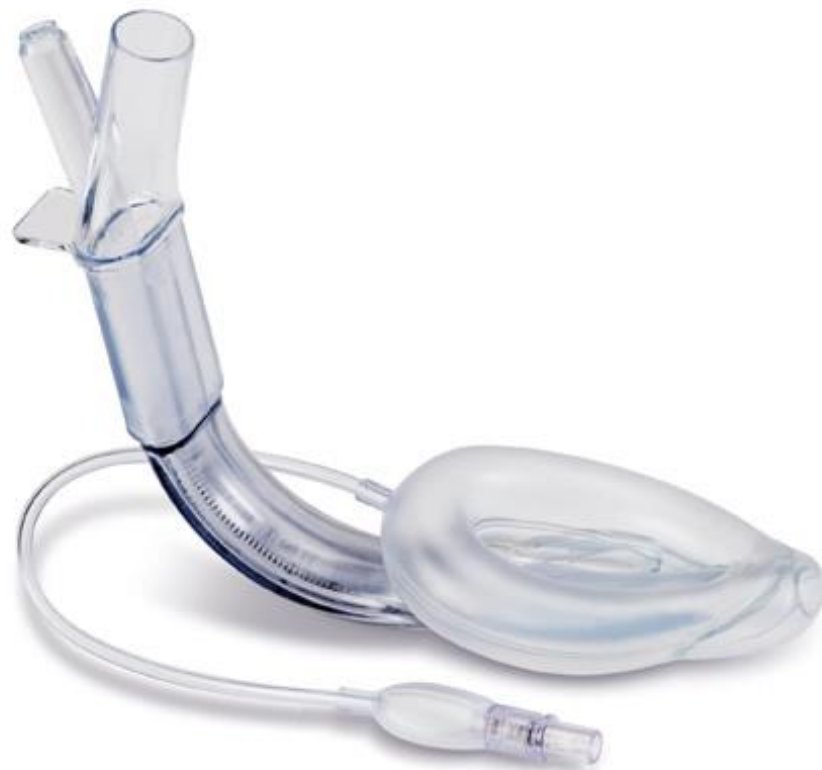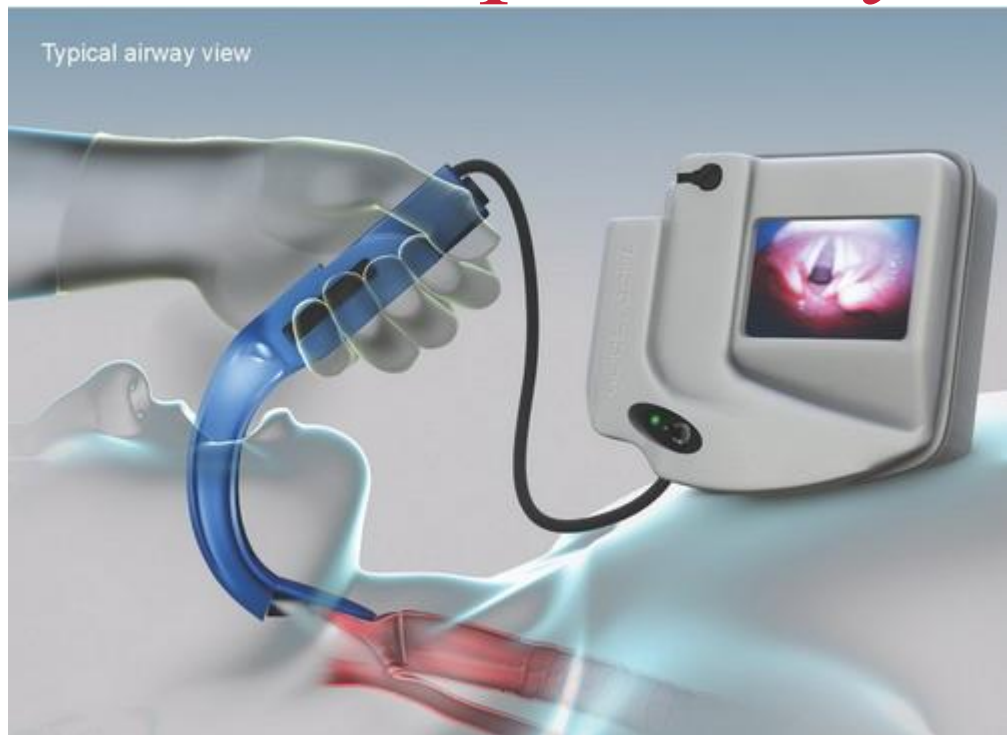**.14:07** Převoz na ARO

# Probíhající postup anesteziologa

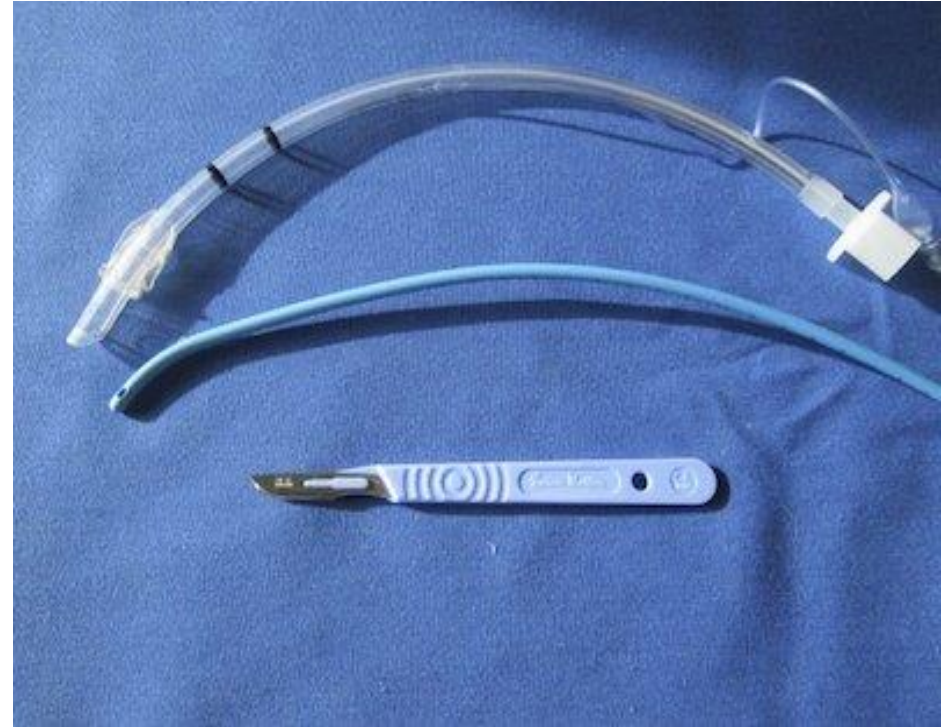
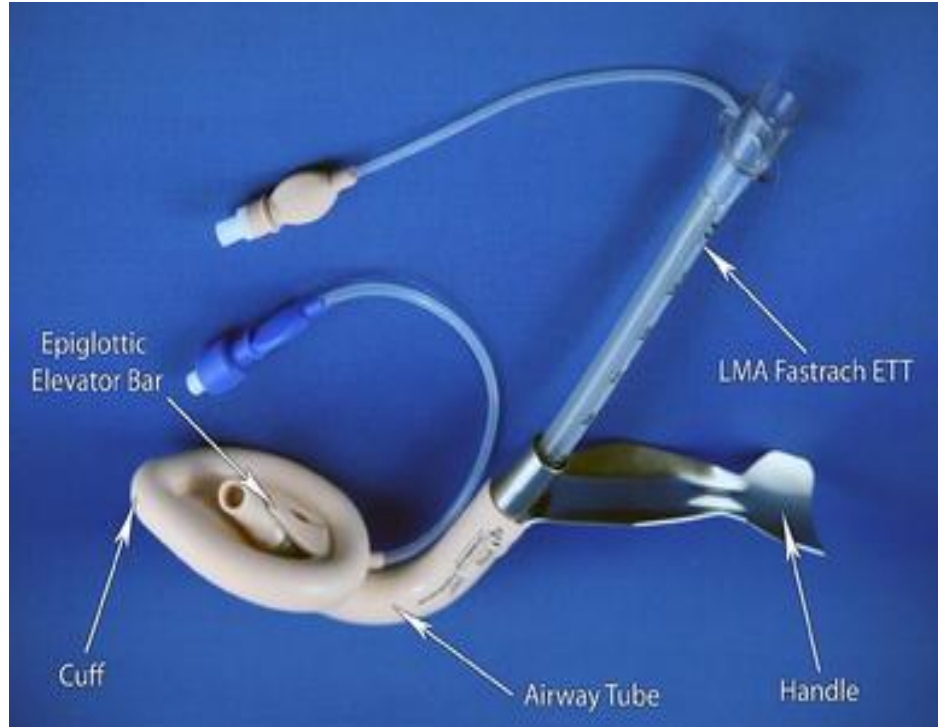


# Použité pomůcky

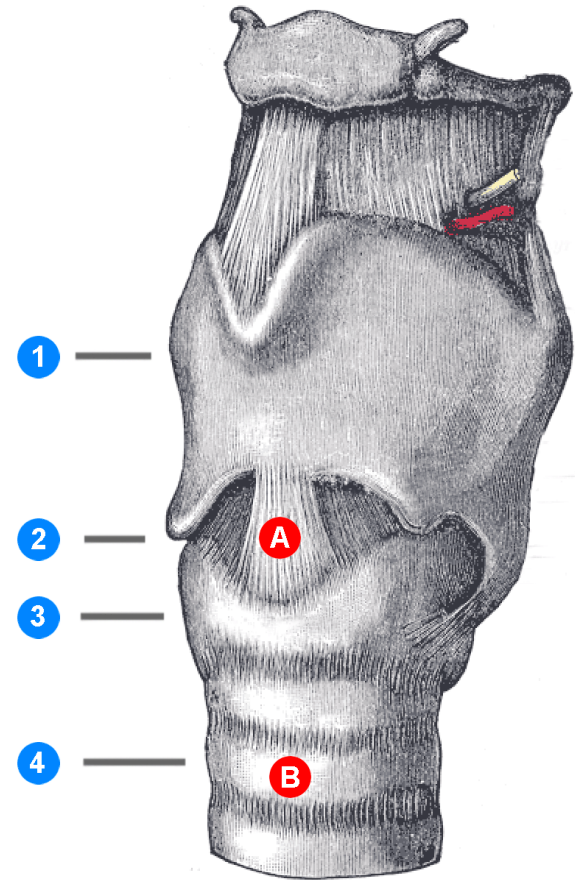
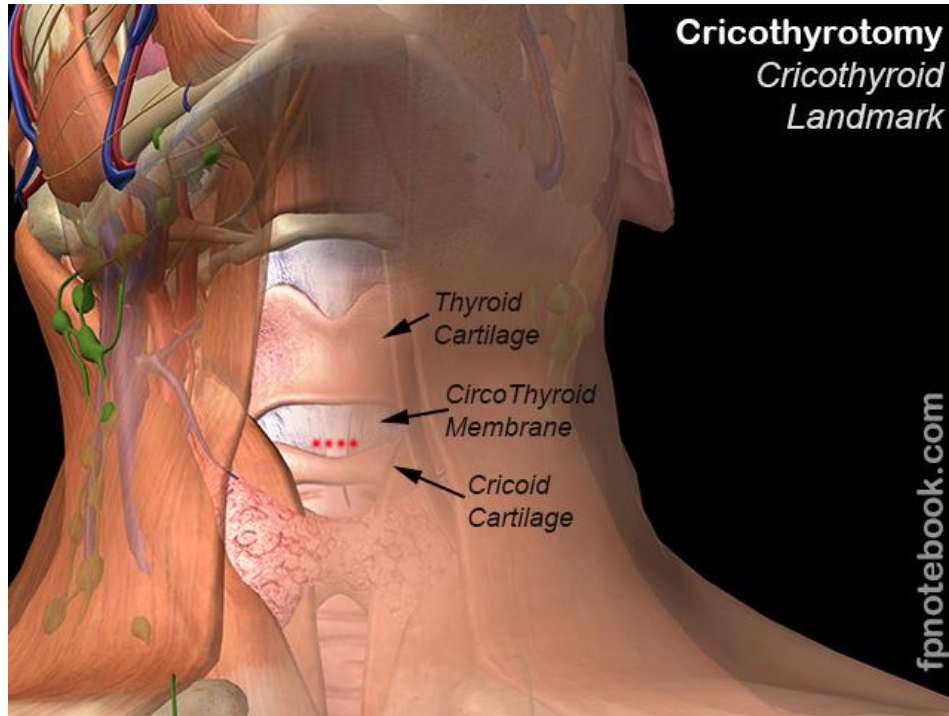
Typical airway view



# Použité pomůcky

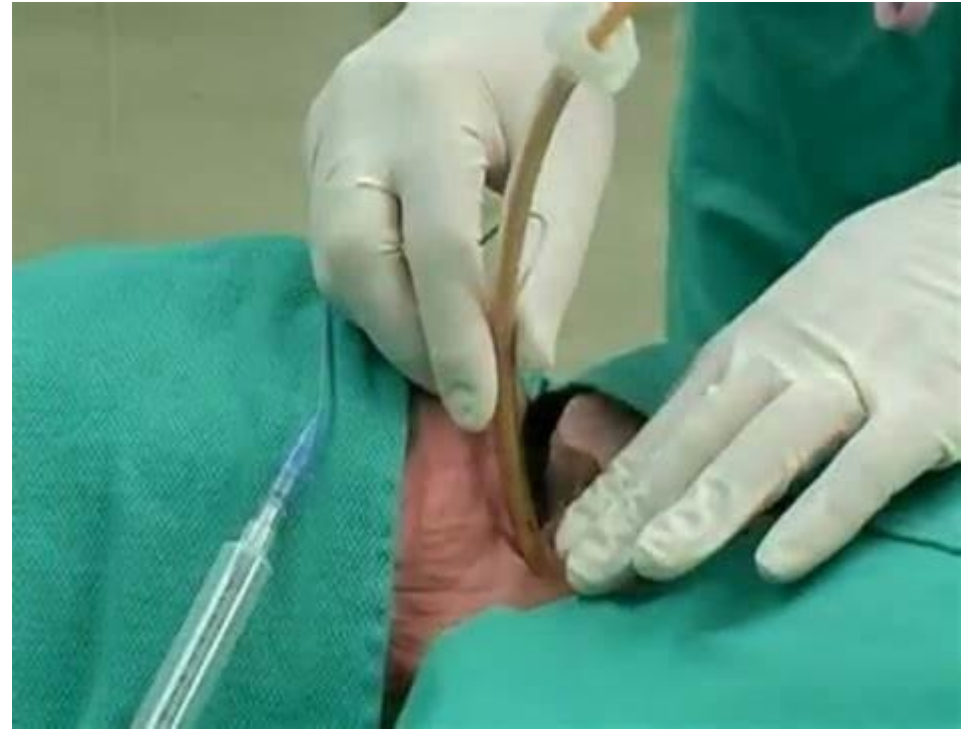
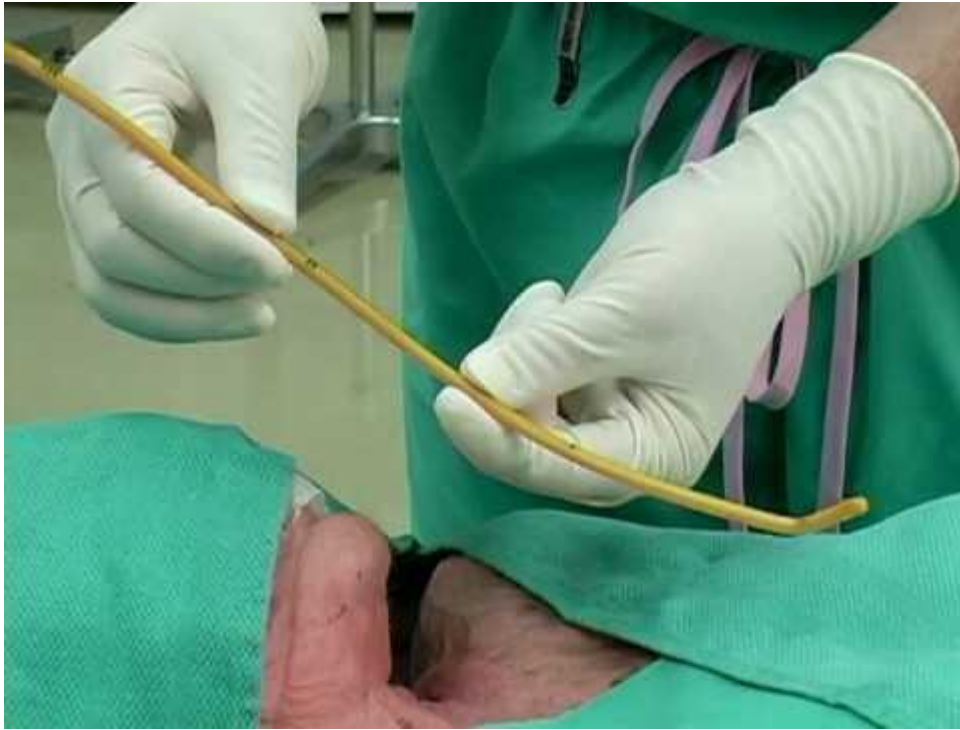
# BACT tehnika



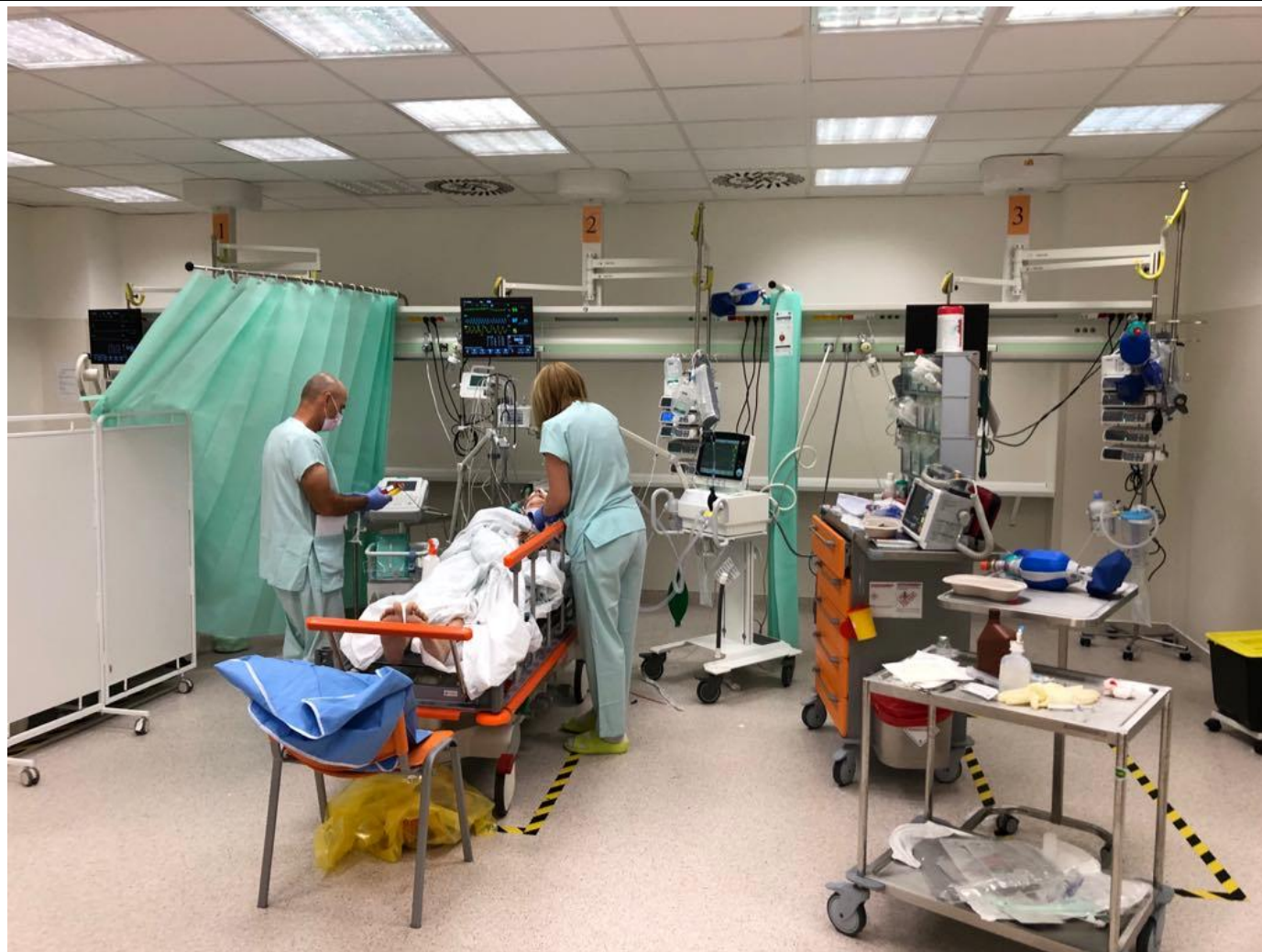

# BACT technika



# BACT

- 3 kroky
- incize
- zavedení bougie
- zavedení kanyly
- Cca doba trvání 90 sec
- Celý tým emergency tento výkon prováděl poprvé



Děkuji za pozornost

EMERGENCY

Nemocnice Na Bulovce

aneb u nás by **Coronavirus**  
chcípnul smíchy

